CENTRO UNIVERSITÁRIO BARÃO DE MAUÁ
CURSO DE ENFERMAGEM

SUZANA ALVES DE AZEVEDO
TATIANE VENÂNCIO BELUTTI

ALTERAÇÕES HISTOPATOLÓGICAS DA MUCOSA GÁSTRICA INDUZIDAS POR DICLOFENACO DE SÓDIO E CELECOXIB E A CITOPROTEÇÃO COM USO DE OMEPRAZOL E PANTOPRAZOL

Ribeirão Preto
2021

SUZANA ALVES DE AZEVEDO

TATIANE VENÂNCIO BELUTTI

ALTERAÇÕES HISTOPATOLÓGICAS DA MUCOSA GÁSTRICA INDUZIDAS POR DICLOFENACO DE SÓDIO E CELECOXIB E A CITOPROTEÇÃO COM O USO DE OMEPRAZOL E PANTOPRAZOL

Trabalho de Conclusão de Curso de Enfermagem Noturno do Centro Universitário Barão de Mauá, para a obtenção do título de bacharel.

Orientadora: Me. Ana Rosa Crisci

Ribeirão Preto

2021

Autorizo a reprodução e divulgação total ou parcial deste trabalho, por qualquer meio convencional ou eletrônico, para fins de estudo e pesquisa, desde que citada a fonte.

A466

Alterações histopatológicas da mucosa gástrica induzidas por diclofenaco de sódio e celecoxib e a citoproteção com o uso de omeprazol e pantoprazol/ Suzana Alves de Azevedo; Tatiane Venancio Belutti - Ribeirão Preto, 2021.

22p.il

Trabalho de conclusão do curso de Enfermagem do Centro Universitário Barão de Mauá

Orientador: Me. Ana Rosa Crisci

1. AINES 2. IBPs 3. Estômago I. Azevedo, Suzana Alves de II. Belutti, Tatiane Venancio III. Crisci, Ana Rosa IV. Título

CDU 616-083

Bibliotecária Responsável: Iandra M. H. Fernandes CRB[8] 9878

SUZANA ALVES DE AZEVEDO

TATIANE VENÂNCIO BELUTTI

ALTERAÇÕES HISTOPATOLÓGICAS DA MUCOSA GÁSTRICA INDUZIDAS POR DICLOFENACO DE SÓDIO E CELECOXIB E A CITOPROTEÇÃO COM O USO DE OMEPRAZOL E PANTOPRAZOL

Trabalho de Conclusão de Curso de Enfermagem Noturno do Centro Universitário Barão de Mauá, para a obtenção do título de bacharel.

Data de aprovação: __/__/____

Banca Examinadora

_____
Me. Ana Rosa Crisci
Centro Universitário Barão de Mauá – Ribeirão Preto

_____
Dra. Gláucia Costa Degani
Centro Universitário Barão de Mauá – Ribeirão Preto

_____
Dr. Wilson Roberto Malfará
Centro Universitário Barão de Mauá – Ribeirão Preto

Ribeirão Preto

2021

Dedico este trabalho primeiramente a Deus, pois sem a direção recebida por Ele não seria possível a conclusão; dedico também aos nossos pais sempre nos apoiando durante toda a realização deste curso e também em toda nossa vida mesmo nos momentos mais difíceis estavam lá, sem eles nada disso seria possível, em especial em memória da mãe da Tatiane que não está mais entre nós, porém tenho certeza que de onde ela estiver está torcendo para que tudo dê certo; em especial dedicamos a nossa orientadora, por toda sua paciência e dedicação conosco, sempre nos incentivando a seguir em frente, nos orientado e buscando sempre o melhor da gente. Gratidão a todos.

AGRADECIMENTO

Agradeço a Deus por ter nos dado ensinamentos e por ter nos guiado até aqui; agradeço também aos nossos pais por todo incentivo que recebemos em toda a nossa vida.

Agradeço aos alunos do laboratório do Biotério do Centro Universitário Barão de Mauá, a Franciele, ao Rafael, Thiago e ao Artur que tiveram tanta paciência em nos ensinar com as técnicas de gavagem, e agradeço também pelo bonito trabalho que fazem com os ratos sempre respeitando o tempo deles, com toda responsabilidade e ética.

Agradecemos em especial também ao professor de farmacologia, Wilson Roberto Malfará, que nos ajudou com a diluição das medicações e aprendemos tanto com sua experiência.

E enfim, à nossa querida orientadora Ana Rosa, com toda sua experiência no assunto, paciente conosco, agradecemos principalmente pela oportunidade de trabalhar com um tema tão relevante, e principalmente de ter nos dado a oportunidade de fazermos o experimento.

Obrigada a todos.

RESUMO

Os inibidores de bombas de prótons são uma importante classe medicamentosa para a citoproteção contra doenças e alterações relacionadas à mucosa gástrica, pois fazem a inibição da liberação do ácido clorídrico. Este estudo tem como objetivo verificar a ação do omeprazol e pantoprazol, como citoprotetores da mucosa gástrica, quando submetidas à ação anti-inflamatórios não esteroidais. Foram utilizados 36 ratos da linhagem *Wistar*, alocados em grupos, sendo que o grupo A: recebeu omeprazol, do 7º para o 8º dia ficaram em jejum da ração por 24 horas; 6 deles receberam celecoxib e 6 receberam Diclofenaco de sódio por gavagem, e após 24 horas foram eutanasiados. E o grupo B: recebeu Pantoprazol, do 7º para o 8º dia ficaram em jejum da ração por 24 horas; 6 deles receberam celecoxib e 6 receberam Diclofenaco de sódio por gavagem, e após 24 horas foram eutanasiados, e o grupo C: não recebeu nenhuma citoproteção, do 7º para o 8º dia ficaram em jejum da ração por 24 horas; 6 deles receberam celecoxib e 6 receberam Diclofenaco de sódio por gavagem, e após 24 horas foram eutanasiados e os estômagos levados para análise histopatológica. A arquitetura da mucosa gástrica apresentou-se dentro da normalidade nos animais que ingeriram celecoxib com a proteção do pantoprazol. Achados na literatura permitem a compreensão de que a biodisponibilidade do pantoprazol é maior do que a do omeprazol, porém, ambos conferem a citoproteção, todos os autores advertem também ao uso indiscriminado destes fármacos, assim se faz necessário a realização de mais estudos que avaliem a citoproteção e seus efeitos a longo prazo.

Palavras Chave: Omeprazol. Pantoprazol. AINEs

ABSTRACT

Proton pump inhibitors are an important drug class for cytoprotection against diseases and alterations related to the gastric mucosa, as they inhibit the release of hydrochloric acid. This study aims to verify the action of omeprazole and pantoprazole, as cytoprotectors of the gastric mucosa, when submitted to non-steroidal anti-inflammatory action. Thirty-six Wistar rats were used, divided into groups, and group A: received omeprazole, from the 7th to the 8th day, they were fasted for 24 hours; 6 of them received celecoxib and 6 received Diclofenac sodium by gavage, and after 24 hours they were euthanized. And group B: received Pantoprazole, from the 7th to the 8th day, they were fasting for 24 hours; 6 of them received celecoxib and 6 received sodium diclofenac by gavage, and after 24 hours they were euthanized, and group C: did not receive any cytoprotection, from the 7th to the 8th day they were fasted for 24 hours; 6 of them received celecoxib and 6 received Diclofenac sodium by gavage, and after 24 hours they were euthanized and the stomachs taken for histopathological analysis. The architecture of the gastric mucosa was within normal limits in animals that ingested celecoxib with the protection of pantoprazole. Findings in the literature allow the understanding that the bioavailability of pantoprazole is greater than that of omeprazole, however, both provide cytoprotection, all authors also warn against the indiscriminate use of these drugs, so it is necessary to carry out more studies to evaluate the cytoprotection and its long-term effects.

Keywords: Omeprazole. Pantoprazole. Ines

SUMÁRIO

1 INTRODUÇÃO.....8
2 OBJETIVOS.....11
2.1 Objetivo Geral.....11
2.2 Objetivo Específico.....11
3 METODOLOGIA.....12
4 RESULTADOS.....14
5 DISCUSSÃO.....17
REFERÊNCIAS.....20
ANEXO 1 – AUTORIZAÇÃO CEPAN.....22

1 INTRODUÇÃO

De acordo com Junqueira e Carneiro (2004) o estômago tem a principal função de transformação do bolo alimentar em uma massa viscosa (quimo), e também é responsável pela secreção de enzimas e hormônios.

Anatomicamente, de acordo com Dangelo (2009), o estômago está abaixo do diafragma, localizando sua maior parte à esquerda do plano mediano, e é dividido em cárdia, fundo, corpo e a pilórica. A cárdia é basicamente a junção com o esôfago ao estômago, por esta razão é conhecida por ser uma dilatação do esôfago; o fundo é localizado superiormente a um plano horizontal que tange a junção esôfago- gástrica; o corpo é a maior parte do órgão e a pilórica é a parte final dele.

Por Junqueira e Carneiro (2004), a mucosa gástrica, que é a parte principal do estudo, é constituída por epitélios glandulares, onde possuem uma tubulação (ramificação) que forma uma área conhecida como fosseta gástrica; além disso, ela tem uma camada protetora de muco, uma rede de vasos na lâmina própria conhecida como tecido conjuntivo, que tem como principal característica a proteção da superfície do epitélio contra as erosões mecânicas dos alimentos ingeridos causados pelas enzimas ácidas e as hidrolíticas que compõem o suco gástrico.

O estudo dos efeitos destes medicamentos é importante, pois assim identificamos os fatores que levam ao consumo, fazendo com que melhore a qualidade e que sejam fornecidos pelo SUS com mais racionamento; e para também que com essas informações possam desenvolver ações para melhorar a qualidade dos serviços disponíveis.

De acordo com Leung (2019), o omeprazol e o pantoprazol são medicamentos inibidores da bomba de prótons, eles inibem a enzima H+ /K+ -ATPase no estômago, diminuindo a secreção gástrica. Os inibidores da bomba de prótons serão utilizados para o tratamento de gastrite, úlceras gástricas ou duodenais, esofagite de refluxo, Síndrome de Zollinger-Ellison ou gastrinoma, dispepsia funcional.

De acordo com Cheung *et al.* (2018), apesar de sua função protetora da mucosa gástrica, o seu uso prolongado é prejudicial ao estômago, e isso foi comprovado em um estudo desenvolvido de 2003 a 2015, por autores da Universidade de Hong Kong, em Hong Kong, e da Universidade *College London*, na Inglaterra, e todos os participantes tiveram inflamação estomacal de longo prazo. Outra causa comum de agressão à mucosa gástrica é o uso de AINES (Anti-inflamatórios não-

esteroidais), por períodos prolongados, especialmente na população idosa (PIVELLO, 2014).

Segundo Batlouni (2010), os AINES são utilizados mais comumente para o tratamento de dor, mas possuem também propriedades anti-inflamatórias e antipiréticas. A intenção do uso de AINEs é a inibição da Ciclo Oxigenase-2. O diclofenaco de sódio inibe a ciclooxigenase 1 (COX 1), uma enzima constitutiva (está presente na maioria das células), envolvida na produção de prostaglandina, responsável pela proteção da mucosa gástrica, agregação plaquetária e manutenção da função normal dos rins. Há também uma inibição das ciclooxigenase 2 (COX 2), enzimas indutivas (induzidas por processos inflamatórios) envolvidas também na proteção renal e na antiagregação plaquetária.

Segundo Whalen *et al.* (2016), os inibidores da bomba de prótons têm ação na célula parietal onde é convertido no fármaco ativo e forma uma ligação estável covalente com a enzima H+/k+- ATPase, interrompendo a secreção ácida por cerca de 18 horas para a enzima ser ressintetizada. Eles são utilizados por via oral e, para o seu melhor aproveitamento, devem ser administrados 30 a 60 minutos antes do desjejum ou da principal refeição do dia. Os IBPs (Inibidores da Bomba de Prótons) são os fármacos preferidos para a prevenção de úlceras caudadas por AINES.

Os medicamentos celecoxib são AINES seletivos e também têm ação analgésica e anti-inflamatória, inibidores apenas da COX 2 e, portanto, não causam danos à mucosa gástrica. Ao mesmo tempo, a sua inibição da COX 2 leva a um favorecimento da agregação plaquetária e vasoconstrição prejudicial a pacientes com problemas cardiovasculares.

De acordo com um artigo publicado por Batlouni (2010), foi realizado um estudo clínico onde os efeitos colaterais apareceram em cerca de 20% dos pacientes, onde muitos acabaram abandonando o tratamento devido não tolerar o tratamento com os AINEs, efeitos colaterais esses que incluem dor abdominal, azia e diarreia. O artigo também traz que o tratamento a longo prazo pode causar erosões e úlceras gástricas e duodenais, segundo o estudo o risco destas complicações é de estado grave sendo 1% a 4% em tratamentos crônicos. Pacientes idosos, do sexo feminino, com artrite reumatoide, história prévia de sangramento gastroduoenal, em uso de agentes antitrombóticos ou corticosteroides, alta dose de AINEs e presença de doença sistêmica grave são mais suscetíveis de apresentar os efeitos colaterais e também de desenvolver as possíveis patologias.

Em virtude disso, um estudo experimental foi levantado com a espécie *Rattus novergicus* (linhagem *Wistar*), que também são mamíferos e, segundo Mural *et al*., (2004), dos 731 genes dos ratos *Wistar*, apenas 14 não são encontrados nos humanos.

Frente ao exposto, nota-se um problema relativo conhecer os possíveis comportamentos dos protetores gástricos associados ao uso de AINES. E, em face a essa lacuna do conhecimento, levanta-se a questão sobre qual é o comportamento desses medicamentos sobre indivíduos ratos Wistar, dada a sua semelhança ao gene humano. Este estudo propôs analisar uma amostra dividida em grupos, com administração diferente dessas medicações entre eles, e os resultados serão publicados através desse artigo.

O tema foi escolhido para a realização de um estudo sobre tais medicamentos a fim de comprovar os efeitos nocivos do uso deles à mucosa gástrica, trará um comparativo de nocividade de cada um deles e também qual o medicamento (omeprazol ou pantoprazol) traz uma melhor citoproteção gástrica.

2 OBJETIVOS

2.1 Objetivo Geral

Investigar o efeito protetor do omeprazol e do pantoprazol na mucosa gástrica após a indução do diclofenaco de sódio e do celecoxib/ celebra e a nocividade dos AINES sem a citoproteção do omeprazol e pantoprazol.

2.2 Objetivo Específico

Analisar a histopatologia da mucosa gástrica após a administração dos medicamentos.

3 METODOLOGIA

Trabalho autorizado pela CEPan nº 395/20 de acordo com os preceitos da Lei 11.795 de 08 de outubro de 2008, do Decreto nº 6899 de 15 de julho de 2009 e foi aprovado pelo Conselho de Comitê de Ética em Pesquisa e Experimentação Animal (CONCEA-MCTIC) e foi aprovado pelo Conselho do Comitê de Ética em Pesquisa e Experimentação Animal CEUA-CEPan-B.M. em 10 de março de 2020.

Para esse trabalho foi utilizado uma pesquisa experimental, no período de julho a agosto de 2021, no Centro Universitário Barão de Mauá. O experimento, a eutanásia dos animais e a laparotomia exploratória foram feitas no biotério e a análise histopatológica no laboratório de histologia.

Os medicamentos foram administrados via oral, por gavagem com o auxílio de uma cânula compatível com o tamanho da boca e esôfago do rato, o experimento durou 8 dias e a análise histopatológica 1 dia. Os medicamentos foram previamente diluídos. 1 comprimido de omeprazol foi diluído em 10 ml de bicarbonato de sódio e a cada dia foi administrado 0,2mg/ml dessa diluição, o pantoprazol foi diluído 1 comprimido em 10 ml de água destilada e cada dia foi administrado 0,2 ml.

Para esta pesquisa foram utilizados 36 ratos da linhagem *Wistar*, os animais foram distribuídos em 6 grupos com 6 animais cada grupo.

Figura 1 – Fluxograma da pesquisa.

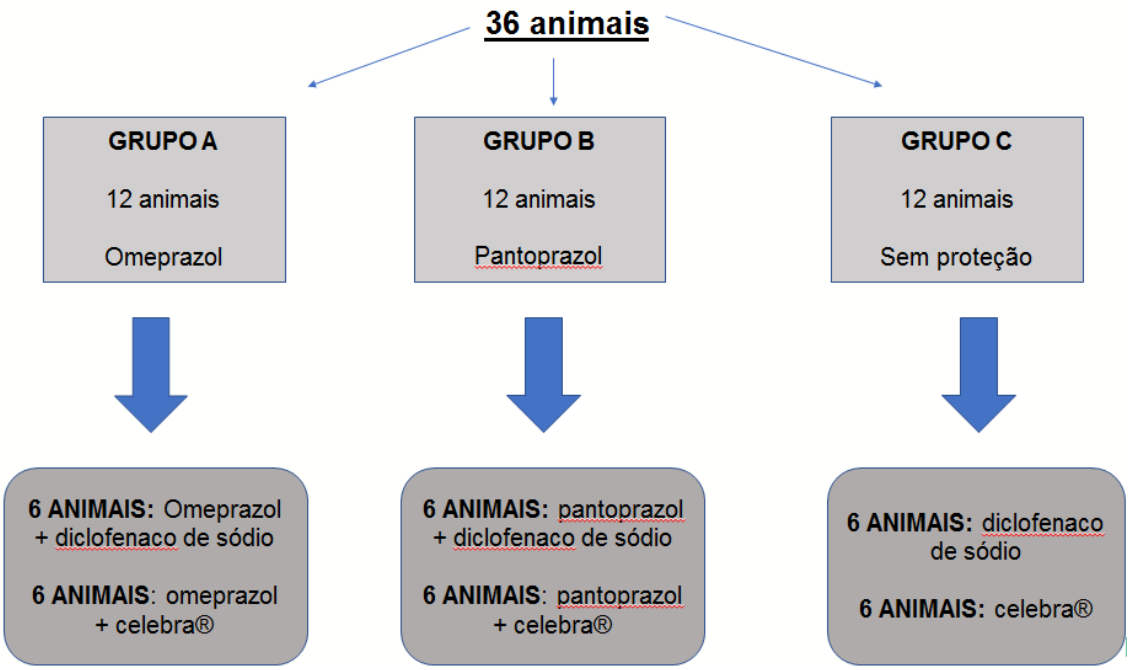

Fonte: As autoras, 2021

• O grupo A: recebeu durante 7 dias um tratamento com omeprazol, do 7º para o 8º dia ficaram em jejum da ração por 24 horas; e após 24 horas foram eutanasiados.

• O grupo B: recebeu durante 7 dias um tratamento com Pantoprazol, do 7º para o 8º dia ficaram em jejum da ração por 24 horas; e após 24 horas foram eutanasiados.

• Grupo C: não recebeu durante 7 dias nenhuma citoproteção, do 7º para o 8º dia ficaram em jejum da ração por 24 horas; e após 24 horas foram eutanasiado.

Após a eutanásia, foi feita laparotomia exploratória para a retirada do estômago (corpo), e assim realizado a técnica histopatológica de rotina. Foi analisada a mucosa gástrica dos ratos por microscopia de luz e a análise histopatológica fotografada em fotomicroscopia.

Figura 1 - Eutanásia e Laparotomia

Em A: preparação do anestésico;Em B e C: anestesia; Em D: laparotomia;Em E: retirado do estômago;Em F: estômago em formol10%.

Fonte: As autoras, 2021

4 RESULTADOS

A histopatologia da mucosa gástrica do grupo que recebeu uma dose de celecoxib sem proteção anterior do omeprazol ou pantoprazol apresentou uma arquitetura com aspectos normais, tanto no epitélio (seta branca) como nas glândulas gástricas (seta preta), fig. 2 A.

Entretanto, na túnica submucosa observou-se uma discreta vascularização (fig 2 D asterisco) e a túnica muscular apresentou-se normal.

Na fig. 2 B os animais receberam celecoxib após o pré tratamento com omepazol, observou-se na mucosa gástrica um rompimento do tecido epitelial das criptas gástricas (seta branca) com células descamadas, um aumento da camada de muco que recobre o epitélio (asterisco) e uma acentuada vascularização na lâmina própria (seta preta) e na túnica submucosa (fig.2E, seta preta)

Na fig. 2 C os animais receberam celecoxibe após o pré tratamento com o pantoprazol observou-se uma arquitetura da mucosa gástrica íntegra as criptas gástricas apresentam o epitélio normal, lâmina própria e glândula gástrica de aspecto normal. A túnica submucosa e muscular com aspectos normais, não indicando edema (túnica submucosa menor que a túnica muscular)(fig. 2 F).

Figura 2 - Fotomicrografias da Mucosa Gástrica de ratos Wistar. (H.E)
Em A e D: grupo celecoxibe sem proteção do omeprazol e pantoprazol, em B e E: grupo celecoxibe com proteção do Omeprazol, em C e F: grupo celecoxibe com proteção do Pantoprazol
Em A, B e C aum. final 400X, Em D, E e F aum. final 100X

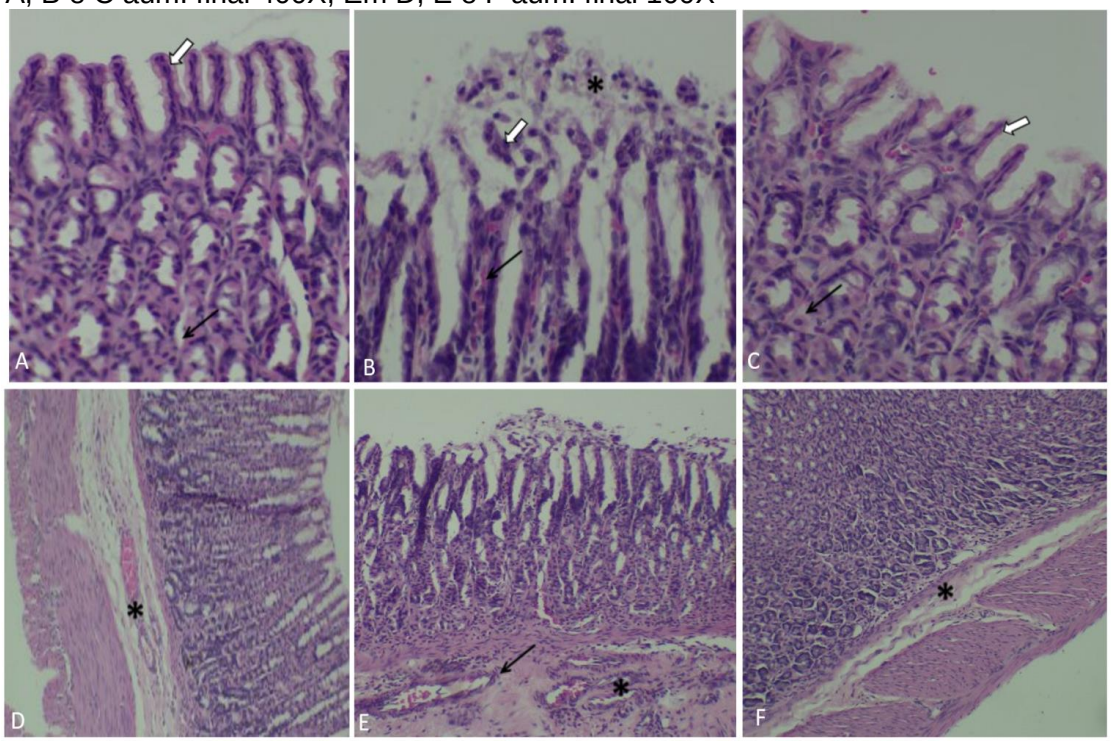

Fonte: As autoras, 2021

A histopatologia da mucosa gástrica do grupo que recebeu uma dose de diclofenaco sem proteção anterior do omeprazol ou pantoprazol apresentou uma arquitetura com alterações no epitélio das criptas gástricas (seta branca), com descamações e muco (asterisco), presença de vascularização na lâmina própria (seta preta) as glândulas gástricas apresentam-se normais (célula parietal)(seta preta) fig. 3 A. A túnica submucosa apresenta-se discretamente aumentada em relação a túnica muscular (fig. 3D).

Na fig. 3B representam o grupo de animais que receberam diclofenaco e o pré tratamento com o omeprazol, observou-se nas criptas gástricas descamações do epitélio (seta branca), porém as glândulas gástricas não sofreram alterações. A túnica submucosa apresentou-se com intensa vascularização (asterisco) e a túnica muscular discretamente atrofiada (fig. 3 E).

Na fig. 3 C os animais receberam diclofenaco após o pré tratamento com o pantoprazol observou-se uma arquitetura da mucosa gástrica alterada com as criptas gástricas com alteração epitelial (seta branca), porém, a lâmina própria e a glândula

gástrica apresentaram -se de aspecto normal. A túnica submucosa e muscular (fig. 3 F) apresentando alterações de tamanho com indicação de edema (asterisco).

Figura: Fig 3: Fotomicrografias da Mucosa Gástrica de ratos Wistar (H.E)
Em A e D: grupo Diclofenaco sem proteção do omeprazol e pantoprazol, em B e E: grupo Diclofenaco com proteção do Omeprazol, em C e F: grupo Diclofenaco com proteção do Pantoprazol
Em A,B e C aum. final 400X Em D, E e F aum. final 100X

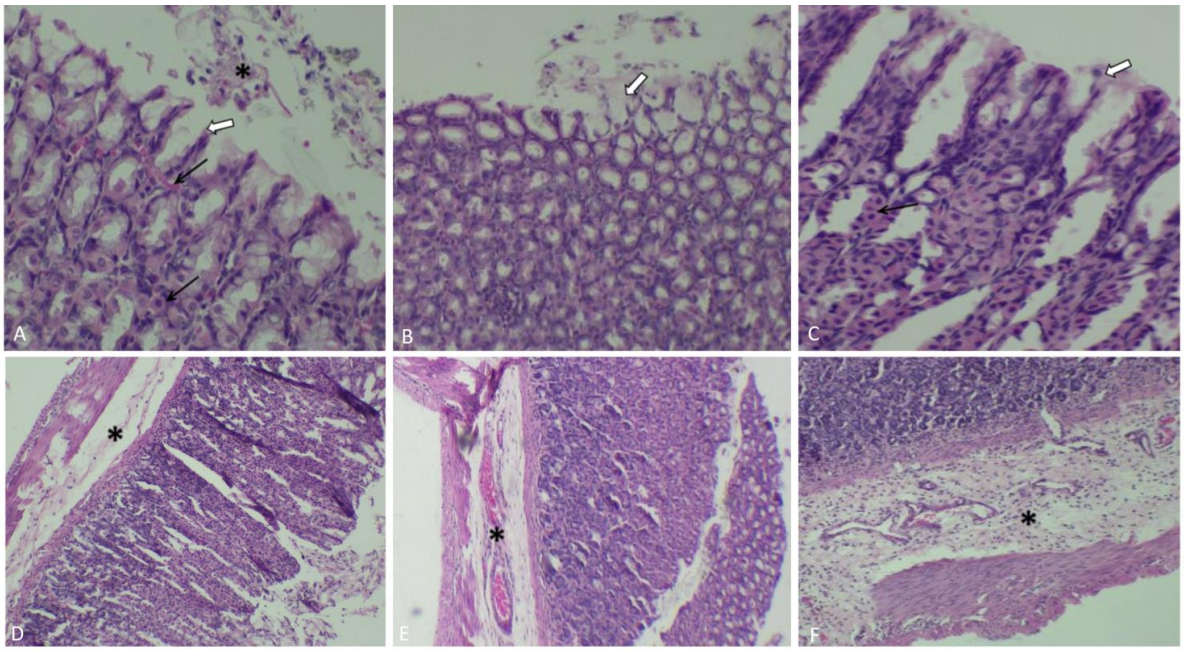

Fonte: As autoras, 2021

5 DISCUSSÃO

Esse estudo teve o objetivo de investigar o efeito protetor do omeprazol e do pantoprazol na mucosa gástrica após a indução do diclofenaco de sódio e do celecoxib/ celebra® e a nocividade dos AINES sem a citoproteção do omeprazol e pantoprazol. Seus resultados demonstraram efeito protetor do medicamentos na mucosa gástrica de ratos Wistar em experimento controlado, entretanto o omeprazol e o pantoprazol não mostraram ser totalmente efetivos na prevenção das lesões provocadas pelos AINES.

Segundo Katzung (2010), o uso de inibidores das bombas de prótons proporciona rápida cicatrização das úlceras se o uso de AINES for suspenso. Em nosso experimento foram utilizados os dois medicamentos concomitantemente, comprovando a vascularização da mucosa gástrica e, se tivesse sido persistido o experimento, possivelmente o surgimento de úlceras gástricas.

De acordo com Chagas *et al*. (2020), os inibidores da bomba de prótons devem ser usados em um curto período e a dose deve ser reduzida a 50% a cada semana para evitar hipersecreção de ácido. Diante dessa informação, foi comprovado com o nosso experimento que a continuidade na administração dos medicamentos e a dose ter sido a mesma da inicial, foi prejudicial à mucosa gástrica dos ratos.

Segundo um estudo realizado por Salgado *et al*. (2019), em 156 prescrições médicas de uma farmácia popular em Ubatuba, 96% continham omeprazol, e o omeprazol juntamente com outros fármacos de uso contínuo, leva o usuário a conseguir essa medicação por um tempo prolongado e fazer uso inadequado desse medicamento. Isso colabora para a hipersecreção ácida aumentando a vascularização da mucosa gástrica evidenciada em nosso experimento.

Segundo Metavish, Buckley e Heel, (1991), a administração prolongada de doses muito altas em animais de laboratório de omeprazol pode causar hiperplasia das células mucosas oxínticas, supostamente devido aos efeitos tróficos da gastrina destas células.

De acordo com Schmassmann (1998), a administração crônica de AINEs causa erosões na mucosa, úlceras gástricas ou duodenais, e ainda pode causar complicações severas, como hemorragias ou perfurações gastrointestinais.

A utilização do celecoxib– AINE seletivo da COX-2 (Ciclo-oxigenase-2) neste experimento, apresentou melhores e mais significativos resultados quando

comparado às lesões provocadas pelo diclofenaco de sódio – AINE convencional. Ou seja, os resultados apresentaram diferenças quanto ao número de lesões provocadas pelo diclofenaco de sódio na mucosa gástrica de ratos, quando comparados ao número de lesões causadas pelo celecoxib®. Além disso, o omeprazol e o pantoprazol não mostraram ser totalmente efetivos na prevenção das lesões provocadas pelos AINES.

Segundo Buscariolo e Sudo-hayashi (1997) o efeito colateral mais comum do uso de AINES é a irritação da mucosa gástrica conforme pode ser evidenciado pelo nosso experimento, os AINES são melhor tolerados à noite, tanto por humanos quanto por ratos. Uma forma de reduzir esse efeito colateral seria administrar esses fármacos levando em consideração a variação circadiana da lesão gástrica induzida por AINES.

De acordo com Arai e Gallerani (2011, p. 45):

> Os IBP também têm sido relacionados com a redução das funções leucacitárias por causarem alterações na produção do radical oxidante. Em pesquisa feita, verificou-se que uma unica dose de 40 mg de omeprazol, reduz a atividade bactericida dos neutrófilos contra a Escherichia coli em 30%, e também podem afetar o recrutamento de células inflamatórias ao sítio da inflamação.

Ainda de acordo com Arai e Gallerani (2011), todos esses empecilhos relacionados ao uso do IBP deve sempre levar em conta toda a anamnese do paciente para receitar estes medicamentos, analisar sempre os riscos e beneficios, antes de suprir o tratamento. Na maioria da vezes em relação ao quadro clínico geral do paciente é necessário fazer o uso dos IBP, porém ao solucionar o problema, deve-se tratar os efeitos colaterais causados por esta classe de medicamentos, os quais são na maioria das vezes reversíveis.

6 CONCLUSÃO

Esse estudo investigou o efeito protetor do omeprazol e do pantoprazol na mucosa gástrica após a indução do diclofenaco de sódio e do celecoxib/ celebra® e a nocividade dos AINES sem a citoproteção do omeprazol e pantoprazol, e, de acordo com seus resultados, houve efeito protetor dos medicamentos na mucosa gástrica de ratos Wistar em experimento controlado.

Entretanto, o omeprazol e o pantoprazol não mostraram ser totalmente efetivos na prevenção das lesões provocadas pelos AINES. Além disso, os animais que ingeriram celecoxibe com a proteção do pantoprazol e sem proteção mantiveram a arquitetura da mucosa, submucosa e muscular dentro da normalidade. E, os animais que ingeriram diclofenaco de sódio com ou sem proteção do omeprazol e do pantoprazol tiveram alterações em toda a parede gástrica.

REFERÊNCIAS

ARAI, Ana Elisa; GALLERANI, Sandra Maria Contin. **Uso crônico de fármacos inibidores da bomba de prótons**: eficácia clínica e efeitos adversos. 2011. 61 f. Monografia (Especialização) - Curso de Especialização em Farmacologia, Centro Universitário Filadélfia, Londrina, 2011. Disponível em: https://web.unifil.br/pergamum/vinculos/000004/0000041E.pdf. Acesso em: 25 out. 2021.

BATLOUNI, M. Anti-inflamatórios não esteroides: Efeitos cardiovasculares, cérebro-vasculares e renais. **Arquivos Brasileiros de Cardiologia**, *[s.l.],* v. 94, n. 4, p. 556–563, 2010. Disponível em: https://www.scielo.br/j/abc/a/tF6ntrTM9pyt8r9Tmvtgfmc/?lang=pt. Acesso em: 25 Out. 2021.

BUSCARIOLO, I. A.; SUDO-HAYASHI, L. S. **Efeito da melatonina sobre a úlcera gástrica induzida por antiinflamatórios não esteroidais**. 1997. 82 f. TCC (Graduação) - Curso de Farmacologia, Universidade de São Paulo, São Paulo, 1997. Disponível em: https://teses.usp.br/teses/disponiveis/42/42136/tde-15052019-112339/publico/Ines_Aparecida_Buscariolo_mestrado.pdf. Acesso em: 24 out. 2021

CHAGAS, L. S.; *et al*. **Inibidores da bomba de prótons**. Disponível em: https://www.ufpb.br/cim/contents/menu/publicacoes/cimforma/inibidores-da-bomba-de-protons. Acesso em: 19 out. 2021.

CHEUNG, K. S. *et al*. Long-term proton pump inhibitors and risk of gastric cancer development after treatment for Helicobacter pylori a population-based study. **Gut** *[s.l.],* v. 67, n. 1, p. 28-35, 2018. Disponível em: https://pubmed.ncbi.nlm.nih.gov/29089382/ Acesso em: 12 nov. 2021.

DANGELO, J. G. *et al*. **Anatomia Básica dos Sistemas Orgânicos.** 2. ed. São Paulo: Atheneu, 2009. p. 126

GELLER, M. *et al*. Utilização do diclofenaco na prática clínica: revisão das evidências terapêuticas e ações farmacológicas. **Revista da Sociedade Brasileira de Clínica Médica**, v. 10, n. 1, p. 29-38, 2012.

JUNQUEIRA, L. C.; CARNEIRO, J. **Histologia Básica:** texto e atlas. 10. ed. Rio de Janeiro: Guanabara Koogan, 2004. 302 p.

KATZUNG, B. G. *et al*. **Farmacologia básica e clínica.** 10. ed. Rio de Janeiro: A0mgh, 2010. 1060 p.

METAVISH, D.; BUCKLEY, M.; HEEL, R. C. Omeprazole: An update review of its pharmacology and therapeutic use in acid—related disordets. **Drugs**, [*s.l.*], v. 47, p. 138-141, 1991.

PIVELLO, V. L. **Farmacologia Como Agem Os Medicamentos.** São Paulo: Atheneu, 2014. 252 p.

SALGADO, A. L. *et al*. Uso indiscriminado de inibidores da bomba de prótons em receituários de medicamentos de uso contínuo. **Brazilian Journal Of Health Review**, [*s.l.*], v. 2, n. 6, p. 5883-5897, dez. 2019. Disponível em: https://www.brazilianjournals.com/index.php/BJHR/article/view/5382/4913. Acesso em: 19 out. 2021.

SCHMASSMANN, A. Mechanisms of ulcer healing and effects of nonsteroidal anti-inflammatory drugs. **The American journal of medicine**, [*s.l.],* v. 104, n. 3S1, p. 43S-51S, 1998. Disponível em https://www.sciencedirect.com/science/article/abs/pii/S0002934397002118 acesso em: 16 nov. 2021.

WHALEN, K. *et al*. **Farmacologia ilustrada**. 6. ed. Porto Alegre: Artmed, 2016. 680p.

ANEXO 1 – AUTORIZAÇÃO CEPAN

BARÃO DE MAUÁ
CENTRO UNIVERSITÁRIO

CERTIFICADO

Certificamos que o Protocolo registrado no CEPan sob o Nº 395/20, intitulado: **"Histopatologia da mucosa gástrica induzidas pelo diclofenaco de sódio e celecoxibe e a citoproteçãocom o uso de omeprazol e pantoprazol"** sob a responsabilidade da Profº. Ana Rosa Crisci , para fins de aula prática, encontra-se de acordo com os preceitos da Lei 11.794 de 08 de outubro de 2008, do Decreto nº 6899 de 15 de julho de 2009 e com as normas do Conselho Nacional de Controle de Experimentação Animal (CONCEA-MCTIC) e foi **APROVADO** pelo Conselho do Comitê de Ética em Pesquisa e Experimentação Animal CEUA-CEPan-B.M.

Ribeirão Preto, 10 de Março de 2020

Dr. Marcello Pardi de Castro
Presidente da CEUA-CEPan-B.M.

Comitê de Ética em Pesquisa e Experimentação Animal – CEPan
Rua: Margarida, n.º 218 - Sala 184
Jardim Macedo - CEP: 14091-070 - Ribeirão Preto
Fone: (16) 3235-4270 - E-mail: cepan@baraodemaua.br